MICROAGULHAMENTO FACIAL NO TRATAMENTO DO ENVELHECIMENTO CUTÂNEO

ELOÁ DE PAUDO ANTUNES: Graduanda do curso de Tecnologia em Estética e Cosmética das Faculdades Integradas de Fernandópolis FIFE

ALINE MOURA MENDES
BRENDA MOREIRA GOMES
FERNANDA GABRIELLI RODRIGUES GOMES
TAMIRES OLIVEIRA ROCHA
(coautores)
VALÉRIA LIMA MUNHÒZ
(orientador)

RESUMO: O artigo é sobre a técnica de microagulhamento, comprovando seus procedimentos seguros, eficazes, com boa relação custo-benefício e que permitem trabalhar com eficácia no envelheimento. O propósito deste estudo é descrever sobre a técnica detalhando seu conceito, mecanismo de ação, indicações e contraindicações. Mediante um estudo bibliográfica feito através de livros e artigos cientificos, o estudo comprovou que o microagulhamento é uma técnica bastante promissora no tratamentos estéticos realizados por um profissional especializado, comprovando o estimulo que faz na pele induzindo a produzir colágeno, entrega de ativos químicos, macro e micronutrientes. Esta técnica permite ainda muito estudo sobre seus grandes resultados em seus varios locais que podem ser utilizada como tratamento.

Palavras-chave: Colágeno, Envelhecimento Cutâneo, Microagulhamento, Pele**.**

1.INTRODUÇÃO

A sociedade atual tem buscado incansavelmente pelo corpo perfeito, sendo as mulheres o público de maior impacto por serem consideradas mais exigentes consigo próprias em relação aos homens. Com isso a medicina estética vem se destacando em estudos e procedimentos corporais e faciais, desenvolvendo tratamentos específicos com a finalidade de corrigir imperfeições com procedimentos muitas vezes minimamente invasivos (SINIGAGLIA e FÜHR, 2019).

Com o passar do tempo a pele começa a passar por mudanças fisiológicas, ficando fraca e com pouca elasticidade. Fatores como grandes exposições aos raios

*Graduandas do curso de Tecnologia em Estética e Cosmética das Faculdades Integradas de Fernandópolis FIFE
**Orientadora Docente das Faculdades Integradas de Fernandópolis - FIFE

solares, a poluição ao longo do dia, baixa imunidade, estresses do dia a dia, sedentarismo, péssima qualidade de sono, tabagismo, a má alimentação e a desidratação são alguns exemplos de causas que favorecem para o envelhecimento da pele. Os primeiros sinais dessas mudanças são o surgimento de linhas de expressão, sardas, manchas e a flacidez (BERGMANN **et al**., 2014).

Entre vários procedimentos estéticos para combater o envelhecimento, o microagulhamento surgiu como opção para o tratamento de diversas patologias e problemas estéticos como acnes, cicatrizes, calvície, Melasma, rugas, ajudando também no rejuvenescimento (CASAROTTO e SINIGAGLIA, 2019). A ação do microagulhamento é micro lesionar causando estímulo inflamatório no local, onde é feito a lesão, assim estimulando a síntese de colágeno, elastina e outras substâncias, ativando o metabolismo da derme e epiderme, ocorrendo assim a regeneração celular (LIMA **et al**.,2015). Embora existam diversos procedimentos para atuar no rejuvenescimento facial, microagulhamento, se destaca por ter resultados satisfatórios e bem precisos. A ação do microagulhamento faz com que a pele em si, atinja um estado de "inflamação" provendo o aumento de células daquele local, para que assim aconteça a cicatrização. É fato que o envelhecimento é um fator natural, seja por fatores intrínsecos ou extrínsecos. Embora isso seja um acontecimento natural acaba desagradando pessoas principalmente o público feminino que por diversas vezes precisa procurar maneiras para retardar o envelhecimento. O microagulhamento tem se destacado quando o objetivo é rejuvenescimento facial, onde os relevantes resultados advindos da resposta inflamatória imediata que resulta na síntese de colágeno e regeneração da pele confirmam esse resultado (SINIGAGLIA e FÜHR, 2019).

2. OBJETIVO

O objetivo deste artigo é realizar uma revisão de literatura, buscando compreender a importância do microagulhamento e sua aplicação para a prevenção e tratamento do envelhecimento cutâneo.

3. METODOLOGIA

Trata-se de uma revisão de literatura de artigos sobre aspectos gerais do microagulhamento, focando nos principais tratamentos usados na atualidade.

A busca foi realizada em nas bases de dados Medline, Lilacs e BDenf, utilizando os seguintes descritores: microagulhamento, envelhecimento cutâneo, colágeno, pele, estética. A pesquisa ocorreu nas dependências das Faculdades Integradas de Fernandópolis - FIFE, no período de março a julho de 2021.

A análise dos dados foi realizada mediante a leitura minuciosa dos artigos selecionados, para posterior sintetização e interpretação dos dados mais relevantes como demonstrado nos resultados abaixo.

4. DESENVOLVIMENTO

4.1 Pele

A pele é o maior órgão do corpo, com seus mais de 2 metros quadrados de comprimento, é de longe o maior e mais pesado órgão do corpo humano. Mas não é apenas o maior, é também um dos mais importantes. E é que a pele cumpre mais funções em nosso corpo do que pensamos. Com uma espessura que varia de 0,5 milímetro a 1 centímetro, esta camada de células que cobre praticamente todo o nosso corpo é essencial para regular a temperatura corporal, permite-nos ter o sentido do tato, protege-nos do ataque de patógenos, impede que as substâncias químicas do meio ambiente nos prejudiquem e, em última análise, nos isola do exterior, mas permite a comunicação com ele (CASTRO, 2013).

A pele é composta por três camadas (figura 1): epiderme, derme e hipoderme. Cada um deles é constituído por células diferentes, tem uma estrutura diferente e cumpre funções muito específicas que conferem à pele a integridade e a atividade necessárias. Cada uma das camadas possui funções específicas: Epiderme, Derme, Camada de gordura subcutânea (hipoderme) (HARRIS, 2009).

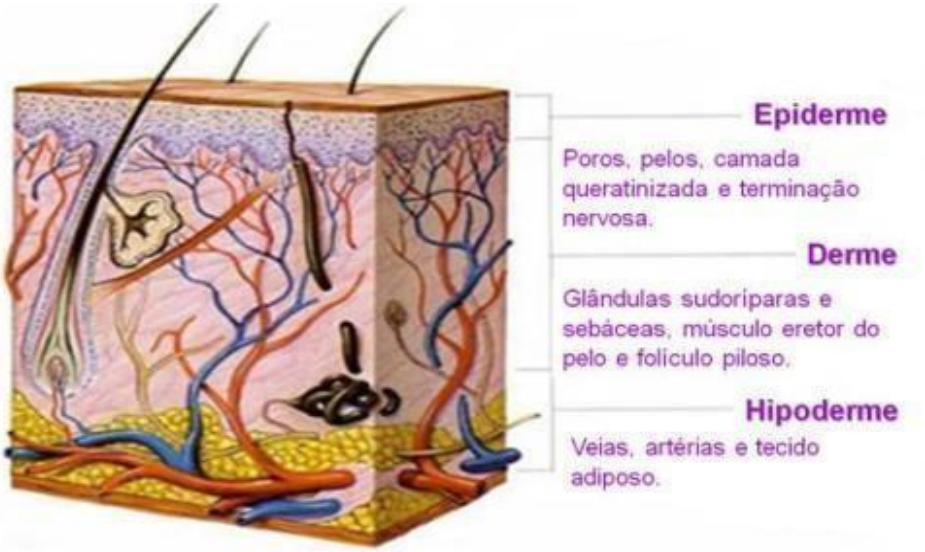

Figura 1. Representação anatômica das camadas da pele humana (Epiderme, Derme e Hipoderme).

Fonte: Albano *et al.*, 2018.

A pele e seus derivados (cabelos, unhas e glândulas sebáceas e sudoríparas) constituem o sistema tegumentar. Entre as principais funções da pele está a proteção. Isso protege o corpo de fatores externos, como bactérias, produtos químicos e temperatura. A pele contém secreções que podem destruir bactérias e melanina, um

pigmento químico que serve como defesa contra os raios ultravioleta, que podem danificar as células da pele (CASAROTTO e SINIGAGLIA, 2019).

Outra função importante da pele é a regulação da temperatura corporal. Quando a pele é exposta ao frio, os vasos sanguíneos da derme se contraem, o que significa que o sangue, que é quente, não entra na pele, por isso adquire a temperatura do ambiente frio ao qual está exposto. O calor é conservado porque os vasos sanguíneos não continuam a enviar calor ao corpo. Entre suas principais funções está que a pele é um órgão surpreendente, pois sempre protege o corpo dos agentes externos (ALBANO *et al.*, 2018).

Na tabela 1, é possível vislumbrar em síntese as camadas da pele e suas funções.

Tabela 1. Camadas da pele e suas funções.

Epiderme	A epiderme é a fina camada externa da pele que consiste em três tipos de células: • Células escamosas. A camada mais externa que é continuamente removida é chamada de estrato córneo. • Células basais. As células basais são encontradas abaixo das células escamosas, na base da epiderme. • Melanócitos. Os melanócitos são encontrados em todas as camadas da epiderme. Eles formam a melanina, que dá cor à pele.
Derme	A derme é a camada intermediária da pele. Ele contém o seguinte: • Vasos sanguíneos • Vasos linfáticos • Folículos capilares • Glândulas sudoríparas • Estruturas de colágeno • Fibroblastos

	• Nervos • Glândulas sebáceas A derme é mantida unida por uma proteína chamada colágeno. O colágeno é composto de fibroblastos. Esta camada confere flexibilidade e resistência à pele. Ele também contém receptores para dor e toque.
Camada de gordura Subcutânea	A camada de gordura subcutânea é a camada mais profunda da pele. Consiste em uma rede de células de colágeno e gordura. Ajuda a conservar o calor do corpo e protege o corpo contra lesões, atuando como amortecedor. Essa camada também contém células que podem ajudar a regenerar a pele após a lesão

Fonte: HARRIS, 2009.

4.2 Envelhecimento

O envelhecimento da pele é um processo biológico complexo influenciado por uma combinação de fatores endógenos ou intrínsecos e exógenos ou extrínsecos. Pelo fato de a saúde e beleza da pele ser considerada um dos principais fatores representativos do "bem-estar" geral e da percepção de "saúde" em humanos, várias estratégias antienvelhecimento foram desenvolvidas nos últimos anos (KALIL et al., 2015).

O envelhecimento da pele faz parte de um "mosaico do envelhecimento" natural do ser humano que se torna evidente e segue diferentes trajetórias em diferentes órgãos, tecidos e células ao longo do tempo. Enquanto os sinais de envelhecimento dos órgãos internos são mascarados dos "olhos" ambientais, a pele fornece as primeiras marcas óbvias da passagem do tempo (HARRIS, 2009).

O envelhecimento da pele é um processo biológico complexo influenciado pela combinação de fatores endógenos ou intrínsecos (genética, metabolismo celular, hormônios e processos metabólicos) e exógenos ou extrínsecos (exposição crônica à

luz, poluição, radiação ionizante, produtos químicos, toxinas). 1 Esses fatores levam, em conjunto, a alterações estruturais e fisiológicas cumulativas e mudanças progressivas em cada camada da pele, bem como mudanças na aparência da pele, principalmente, nas áreas expostas ao sol.

De acordo com Albano (2018, p. 456)

> "O processo de envelhecimento poderá ser acelerado ou prejudicado de acordo com o estilo de vida de cada indivíduo. Mas é fato que ao passar dos anos, há uma considerável redução de fibras elásticas e colágenas e redução de água devido a perda das glicosaminoglicanas."

Existem três manifestações principais do envelhecimento da pele em geral.

Cada um deles afeta a aparência do rosto de uma maneira diferente.

a) Rugas

O primeiro sinal perceptível de envelhecimento após os 25 anos é a presença de linhas finas e rugas. Essas linhas finas aparecem em diferentes áreas do rosto e são os sinais de envelhecimento mais facilmente reconhecidos. As linhas finas de expressão são as primeiras a aparecer. Essas pequenas rugas superficiais tendem a ser vistas nos cantos externos dos olhos. Eles também são conhecidos como linhas de riso ou pés de galinha. Da mesma forma, linhas finas podem ser encontradas nas bochechas. Na testa, as rugas são percebidas como linhas horizontais, que são causadas pela expressão facial e tendem a se aprofundar com o tempo. As linhas verticais menores que se formam entre as sobrancelhas são causadas por uma carranca (SUEHARA **et al**., 2016).

De acordo com Sovinski (2016) as rugas foram classificadas em quatro tipos: I; II; III ou IV, demonstrados na Figura 2. Investigaram-se cinco tipos de linhas de marionete, os quais foram classificados como Tipo Zero para ausência de dobras de pele e linhas contínuas visíveis; tipo 1, tipo 2, tipo 3 e tipo 4, conforme aumentava a severidade das dobras. Na análise das linhas do orbicular dos olhos, cinco tipos de rugas foram pesquisadas, tanto no repouso quanto no sorriso, variando de Zero a 4, gradativamente, conforme a gravidade, o que se verifica na figura.

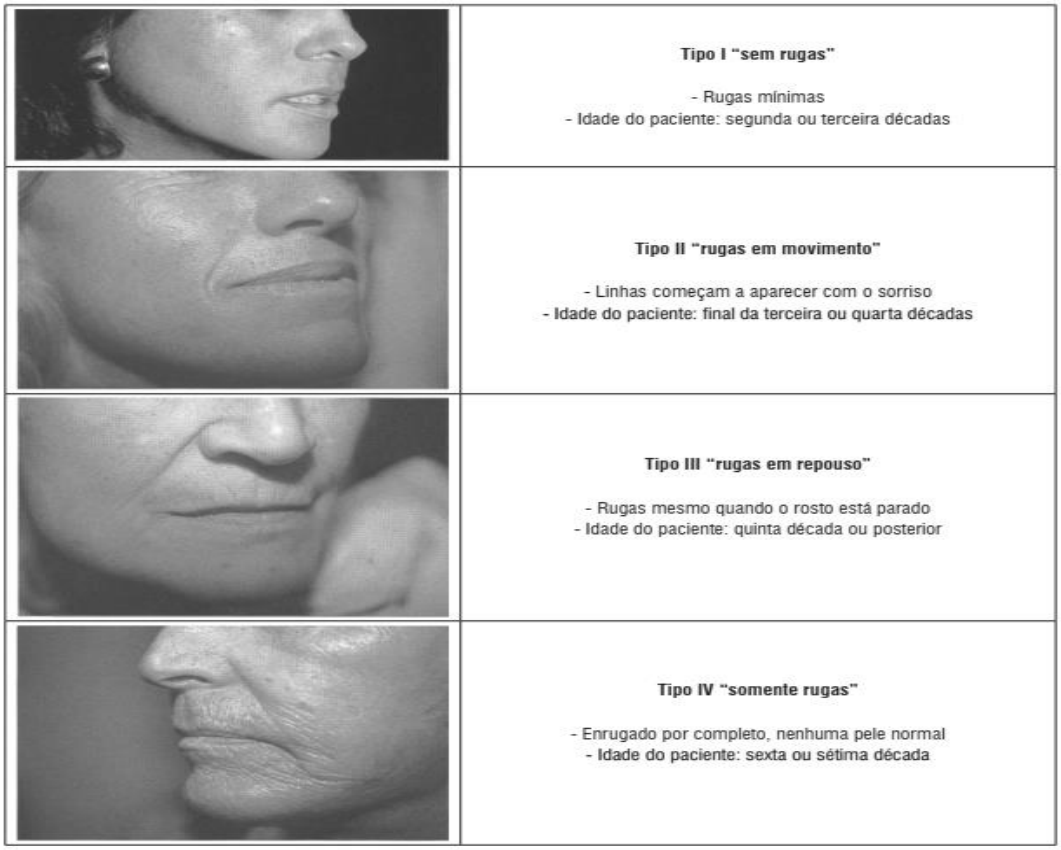

Figura 2. As rugas são geralmente os primeiros sinais visíveis dessas alterações.

Fonte: SOVINSKI (2016).

As rugas mais profundas que se formam entre o nariz e a boca são chamadas de sulcos nasolabiais. Eles estão ligados à flacidez da pele e geralmente estão associados a uma perda de volume (SUEHARA *et al.,* 2016).

b) Perda de volume

Às vezes difícil de identificar, uma perda de volume também é conhecida como pele flácida, perda de contorno, pescoço de peru, pele de frango ou "aparência encolhida". Ao contrário da perda de densidade ou rugas, ele muda a aparência geral do rosto de uma forma transformadora, mas difícil de identificar com precisão. O mais óbvio é que a diminuição do volume e o contorno facial frouxo associado à perda de volume, pode dar ao rosto uma aparência negativa, triste ou cansada (HARRIS, 2009).

Por sua vez, isso pode levar a percepções incorretas do humor ou da imagem de uma pessoa.

c) Perda de densidade

Mais comum em mulheres em idade pós-menopausa, a perda de densidade se manifesta na superfície como uma pele mais fina e mais fraca (figura 4). Ao contrário das rugas ou perda de volume, a perda de densidade afeta a pele de todo o rosto, ao invés de ser um problema que se instala em certas áreas". Muitas vezes está associada a rugas mais profundas e aparece junto com a diminuição do brilho e uma tendência a tornar a pele opaca (PADILHA *et al.*, 2019)

Os fatores externos que afetam a velocidade do envelhecimento da pele são devidos a um único processo, o estresse oxidativo. É sobre a liberação de moléculas chamadas radicais livres ou espécies reativas de oxigênio, no corpo. A teoria do envelhecimento dos radicais livres afirma que envelhecemos devido ao acúmulo de danos causados pelos radicais livres ao longo do tempo. Um radical livre é um átomo ou molécula altamente volátil, consistindo em um único elétron desemparelhado em sua camada externa. A maioria tem ampla capacidade de danificar todas as estruturas celulares, incluindo lipídios e proteínas (PADILHA *et al.,* 2019).

De acordo com Sinigaglia e Führ (2019), as alterações nas camadas da pele aparecem na superfície como sinais de envelhecimento.

a) Camadas epidérmicas

A renovação celular mais lenta e a diminuição da produção de lipídios na superfície da pele significam uma maior probabilidade de aspereza e ressecamento. Conforme essa camada específica da pele envelhece, ela se torna mais sensível à luz ultravioleta. A pele é menos eficiente na cura de si mesma e a redução da função imunológica pode levar ao aumento de infecções cutâneas, juntamente com a cicatrização mais lenta de feridas.

b) Camadas dérmicas

Após os 25 anos ocorre uma diminuição anual de 1% do colágeno, um dos "blocos de construção" da pele. Junto com a diminuição da elastina, isso leva a uma desorganização do tecido da pele. A estrutura da pele se deteriora e as rugas são mais prováveis. A elasticidade é reduzida, o que torna a pele mais sujeita a lesões e quebra de capilares. A redução do fluxo sanguíneo significa um fornecimento menos eficiente de nutrientes e oxigênio para a superfície. Isso leva a uma diminuição do brilho rosado que a pele jovem desfruta.

c) Camadas subdérmicas

Nas camadas mais profundas, as mudanças mais notáveis estão no tamanho e no número das células armazenadoras de lipídios na camada de gordura. Essa diminuição tem impacto na perda de volume e pode, por sua vez, levar à formação de rugas profundas, bochechas encovadas e dificuldade de cicatrização de feridas. (SINIGAGLIA E FÜHR,2019),

4.3 Microagulhamento

Orentreich e Orentreich publicou em 1995 um relatório pioneiro sobre um novo método para tratar cicatrizes e rugas atróficas, a chamada "subcisão". Eles mostraram que a perfuração repetida de uma cicatriz com uma agulha ativa o processo de cicatrização da ferida. Uma abordagem semelhante foi escolhida por Camirand e Doucet (1997), que usaram uma pistola de tatuagem (sem pigmento) para tratar cicatrizes. Estas são as primeiras publicações que apontam para o potencial do '*needling*' para tratar cicatrizes e rugas (ALBANO *et al.,* 2018).

Eles também formaram a base para investigações sobre o efeito do Dermaroller na indução de colágeno próprio do corpo. As primeiras publicações sobre o uso bem sucedido de micro-agulhas para o tratamento de cicatrizes e rugas são de Fernandes (2002). Neste e em outros dois trabalhos (Fernandes, 2015; Fernandes e Signorini, 2014) a eficácia do método de indução de colágeno, suas indicações, vantagens e deficiências são descritas de maneira geral. Fernandes não usou o Dermaroller ® original, mas o Medical RollCIT de Environ, da África do Sul.

Este rolo de micro-agulhas assemelha-se ao Dermaroller no que diz respeito ao princípio geral da função, o arranjo de agulha cilíndrico e os materiais utilizados, de modo que os resultados possam ser incorporados nesta avaliação da literatura. O Environ, no entanto, usa agulhas significativamente mais longas (até 3 mm), o que explica em parte as diferenças nos efeitos colaterais observados (ZORTHEA, 2019).

Fernandes (2015) descreve na base fisiológica da indução de colágeno por meio de tratamento com micro-agulhas. A micro injúria induz a cascata de cicatrização de feridas e, assim, leva à liberação de vários fatores de crescimento diferentes que induzem a proliferação celular. O Colágeno e elastina são formados, bem como novos capilares (angiogênese). Na fase final de remodelação, o colágeno III é convertido em colágeno I, resultando em uma maior firmeza do tecido. O autor relata a aplicação bem-sucedida da terapia de indução de colágeno no tratamento de rugas, cicatrizes (especialmente acne e cicatrizes de queimaduras) e estrias, mas não fornece nem números de casos nem taxas de sucesso.

As vantagens do método são a natureza construtiva e não destrutiva do método, a possibilidade de usá-lo repetidamente em todas as partes do corpo e a curta fase de cura. As desvantagens são hemorragias durante e logo após o tratamento, bem como inchaço e vermelhidão da pele que pode durar alguns dias (GARCIA, 2013).

O microagulhamento é uma opção de tratamento relativamente nova na dermatologia e tem sido apontada para uma ampla gama de aplicações, incluindo rejuvenescimento da pele, cicatrizes de acne, cirúrgicas, discromia, melasma, poros dilatados e liberação transdêrmica de medicamentos. O aumento significativo de procedimentos minimamente invasivos que tem sido relatado nos últimos anos sugere que o microagulhamento pode ocupar um nicho específico para pacientes que desejam

resultados clínicos mensuráveis de tratamentos com pouca ou nenhuma recuperação (NEGRÃO, 2015).

O microagulhamento produz melhora clínica substancial de cicatrizes e estrias com recuperação conveniente e efeitos colaterais limitados. O ferimento dérmico controlado e a estimulação da cascata de cicatrização de feridas aumentam a produção de colágeno e são provavelmente responsáveis pelos resultados clínicos obtidos. O Microagulhamento é um tratamento estético seguro e eficaz para diversas condições dermatológicas, incluindo acne e outras cicatrizes, rítides e estrias. Dada a sua recuperação pós-tratamento expedita, perfil limitado de efeitos colaterais e resultados clínicos significativos, a microagulhamento é uma alternativa valiosa para procedimentos mais invasivos, como o *resurfacing* da pele a laser e o *peeling* químico profundo (LANGE *et al.*, 2013).

O Microagulhamento é um procedimento simples, que dura de 10 a 20 minutos, dependendo da área a ser tratada. Os pacientes devem ser aconselhados antes do procedimento, explicando os resultados esperados, o atraso na resposta e a necessidade de múltiplas sessões. A pele deve ser preferencialmente preparada no pré-tratamento por pelo menos um mês com formulações de vitamina A e C duas vezes ao dia para maximizar a formação de colágeno dérmico. A vitamina A influência entre 400 e 1000 genes que controlam a proliferação e diferenciação de todas as principais células da epiderme e da derme, e a vitamina C é essencial para a produção de colágeno normal (EVANGELISTA, 2016).

O procedimento é realizado sob anestesia tópica contendo mistura eutética de lidocaína e prilocaína/tetracaína por 45 minutos a 1 hora. Após a preparação da área com antisséptico e solução salina, a pele é esticada com uma mão e, perpendicularmente, a laminação é feita 5 vezes cada uma na direção horizontal, vertical e oblíqua com a outra mão. O ponto final do tratamento é identificado como uma hemorragia uniforme do ponto fixo que é facilmente controlável. Após o procedimento, a área é molhada com soro fisiológico, ou compressas de gelo podem ser usadas para confortar o paciente (EVANGELISTA, 2016).

Posteriormente, o paciente é aconselhado a usar protetor solar regularmente e seguir medidas de proteção solar. O procedimento é bem tolerado pelos pacientes e geralmente não há sequelas pós-tratamento, exceto eritema leve e edema com duração de 2 a 3 dias. Não há tempo de inatividade e o paciente pode retomar o trabalho diário no dia seguinte. Os tratamentos são realizados em intervalos de 3 a 8 semanas e várias sessões são necessárias para obter o efeito desejado na pele. Os resultados não podem ser vistos imediatamente por que o novo colágeno continua a ser estabelecido por aproximadamente 3-6 meses após o término do tratamento (GARCIA, 2013).

4.3.1 Instrumento Básico

A profundidade média da epiderme na face é de 0,3-1 mm. Portanto, precisa-se usar uma média de 0,75-1,5 mm de comprimento da agulha para alcançar a epiderme e obter uma resposta positiva ao tratamento. No entanto, se estiver tratando de cicatrizes ou pele mais grossa e propensa a gordura, talvez seja necessário usar uma profundidade de agulha de 1,5 mm e às vezes até 2 mm para obter os melhores resultados. Vale ressaltar que, devido ao sangue produzido por esse tipo de procedimento, pode-se achar que os pacientes se sentem nervosos ao se submeter ao tratamento pela primeira vez. É apenas uma quantia muito pequena, mas pode parecer pior do que realmente é, apesar de ser um procedimento minimamente invasivo com efeitos colaterais mínimos (NEGRÃO, 2015).

O dermaroller padrão tem uma alça de 12 cm de comprimento com um cilindro cilíndrico de 2 × 2 cm de largura em uma extremidade cravejada com 8 linhas e 24 matrizes circulares de 192 micro-agulhas finas, geralmente de 0,5 a 3 mm de comprimento e 0,1 -0.25 mm de diâmetro. Estas micro-agulhas de uso são sintetizadas por meio de técnicas de gravura sobre silício ou aço inoxidável de grau médico. O instrumento é pré-esterilizado por irradiação gama. Rolando com um dermaroller padrão contendo 192 agulhas de 2 mm de comprimento e 0,07 mm de diâmetro sobre uma área de pele por 15 vezes resulta em aproximadamente 250 furos por cm2 até a derme papilar, dependendo da pressão aplicada. Cada passe produz 16 micropunções no estrato córneo por cm2 sem danificar significativamente a epiderme (LIMA **et al.,** 2013).

O dermaroller evoluiu na última década através de uma variedade de avanços. O mercado atual está crescendo com uma variedade de dispositivos baseados no comprimento da agulha, tamanho do tambor e automação. O mais importante é a diversidade de comprimentos de agulha. A alta proporção do comprimento da ponta versus o diâmetro de 13:1 é uma propriedade importante das boas agulhas. O seu comprimento é individual para cada paciente, dependendo da indicação do microagulhamento. Para o tratamento de acne e outras cicatrizes como rotina, é geralmente utilizado um comprimento de agulha de 1,5 a 2 mm. Quando o microagulhamento é usado como um procedimento para tratar o envelhecimento da pele e rugas, o comprimento da agulha de 0,5 mm ou 1,0 mm é geralmente recomendado. Para o tratamento em estrias, cicatrizes muito profundas, celulite intensa, é recomendado agulhas com 1.5mm. Quando as agulhas têm apenas 0,5 mm de comprimento, o procedimento é essencialmente indolor e a percepção de dor aumenta à medida que a profundidade da penetração da agulha aumenta. Depende também da espessura da epiderme e da derme da pele. Anamnese e estudo são fundamentais (TORQUATO, 2014).

Para Zorthea (2019), o intervalo de tempo mínimo entre duas sessões de microagulhamento depende da indicação para a qual o procedimento está sendo feito, bem como o comprimento da agulha do dermaroller a ser usado. Ao usar o dermaroller de 1,5 mm, pelo menos 3 semanas de intervalo deve estar lá entre dois procedimentos.

- Cinco tipos básicos de dermaroller foram descritos na série por Konstantinos, e a maioria dos dispositivos de correção são adotados a partir desses tipos elementares:

- C-8 (tipo cosmético), é o dermaroller básico como descrito acima, com um comprimento de agulha de apenas 0,13 mm (130 µm) usado para melhorar a penetração de agentes tópicos. É completamente indolor.

- C-8HE (tipo de cosmético para superfícies com cabelo, couro cabeludo) tem um comprimento de agulha de 0,2 mm (200 µm). Mesmo esse comprimento está abaixo do limiar de dor.

- O CIT-8 (CIT: Terapia de Indução de Colágeno, tipo Médico) tem um comprimento de agulha de 0,5 mm (500 µm) e ajuda na indução de colágeno e remodelação da pele.

- O tipo MF-8 tem um comprimento de agulha de 1,5 mm (1500 µm). Isso cria microcanais mais profundos em toda a epiderme e derme e, ao mesmo tempo, destrói os feixes de colágeno da cicatriz.

- O MS-4 é o único dermaroller que possui um cilindro menor, 1 cm de comprimento, 2 cm de diâmetro e, posteriormente, 4 arrays circulares de agulhas (total de 96 agulhas) com 1,5 mm de comprimento. É usado em áreas onde é necessária melhor precisão e maior penetração. É usado principalmente em cicatrizes de acne facial.

- Dispositivos semelhantes ao MS-4 estão disponíveis com comprimentos de agulha de 0,5 a 0,75 mm, que são usados para áreas de pele delgada, como as regiões periorbital e perioral.

Os cuidados domiciliares (C-8) são usados pelos próprios pacientes, pois têm comprimento de agulha menor que 0,15 mm e estão disponíveis para redução do tamanho dos poros, linhas finas e produção de sebo, bem como para liberação transdêrmica de substâncias como lipopeptídeos e outros produtos antienvelhecimento (ZORTHEA, 2019).

4.4 Benefícios do Microagulhamento

A técnica é realizada através de um roller contendo micro agulhas, que perfuram a pele superficialmente criando múltiplos micro-canais, afim de estimular a derme a fazer a renovação do colágeno e angiogênese, assim espera-se uma melhora no quadro, isto geralmente um mês após a primeira sessão (EVANGELISTA, 2013).

O procedimento de embelezamento da pele trata rugas, olheiras, cicatrizes de acne, celulite, poros dilatados ou cicatrizes superficiais e as estrias. A profundidade e intensidade da punção geralmente não são tão grandes quanto nas agulhas médicas, mas são extremamente eficazes. Em geral, a anestesia é supérflua, quando necessária.

As agulhas penetrantes profundas acionam fatores de crescimento que reconstroem o tecido lesionado por dentro (GARCIA, 2013).

Estimulando a produção do colágeno, elastina e ácido hialurônico, são liberados como uma reação do corpo, isso fortalece o tecido conjuntivo. Mais especificamente, o colágeno tem a função de fortalecê-lo, enquanto a elastina proporciona boa elasticidade e ácido hialurônico para a retenção de umidade da pele. Através desta interação, uma variedade de problemas deve desaparecer após algumas sessões. Entre os benefícios adicionais da aplicação: microagulhamento torna a pele mais receptiva ao efeito dos produtos de cuidado diario. (BORGES, 2016).

Podendo preencher linhas finas, suavizar texturas irregulares e reduzir a descoloração que ocorre com problemas de pigmentação. Após a gravidez, os tratamentos de microagulhamento podem ajudar a se livrar das cicatrizes da gestação, além disso, porque o tratamento depende exclusivamente do mecanismo de cura natural do corpo, é uma maneira perfeitamente segura para mães que amamentam (LANGE *et al.,* 2013).

Estudos dermatológicos mostram que 50% dos indivíduos apresentam melhoras significativas após algumas semanas e sessões. Em média três tratamentos geralmente são necessários. Mesmo os pigmentos da pele acastanhados podem clarear ou desaparecer completamente (BORGES, 2016).

O microagulhamento oferece um tratamento de simples, mas bem sucedido, a uma fração do custo de outros tratamentos cosméticos, como a terapia a laser. Como se pode esperar, o procedimento deve ser idealmente usado por um profissional, pois envolve uma intervenção com agulhas. Por esta razão, recomenda-se a procura de um profissional para a realização do microagulhamento, pois somente assim o tratamento não representa perigos (MAIO, 2016).

Salienta-se que esse tratamento se tem tornado a melhor opção, pois os resultados têm-se mostrado cada vez mais eficiente, sua evolução é constante, pois o assunto é estudado extensivamente.

4.5 Efeitos fisiológicos do microagulhamento sobre no envelhecimento da pele

Os efeitos fisiológicos do microagulhamento estão diretamente relacionados à resposta imunológica que ocorre em um processo inflamatório. A injúria provocada pelas micro-agulhas força uma resposta celular na derme, que pode ser muito benéfica ou não. Tudo dependerá do estímulo feito, dos cuidados pré e pós procedimento, das associações cosméticas e sobretudo da análise da pele feita pelo profissional. Conhecer a anatomia da pele, a cascata inflamatória, a atuação dos ativos, melanogênese, e síntese de colágeno e elastina, é fundamental para que se tenha resultados satisfatórios e duradouros (ALBANO *et al.,* 2018).

Segundo Negrão (2015), as complicações devido ao microagulhamento podem acontecer por fatores diversos: escolha do equipamento, execução inadequada, uso de

substância com potencial alergênico, má associação terapêutica, entre outros. Algumas reações, no entanto, são inerentes à técnica como: sangramento durante a sessão, hiperemia, dor local, descamação e edema. São características de qualquer processo inflamatório. Poderá haver também marcas de arranhões quando o equipamento for arrastado ou se o paciente se movimentar muito durante o procedimento. A hipercromia pós inflamatória ocorrerá caso haja exposição solar. A pele também poderá liberar exsudato seroso logo após a aplicação e depois cessa. O quadro infeccioso ocorre por manuseio inadequado, Kumar et al. afirma que pode haver infecção bacteriana por meio do microagulhamento.

4.6 Contraindicações e efeitos adversos

Sem preparo adequado, o microagulhamento pode resultar em complicações e efeitos adversos. Estes incluem eritema e edema após o tratamento, infecção, hipo ou hiperpigmentação e cicatrizes. As contraindicações para este tratamento incluem:

- Distúrbios hemorrágicos,
- Acne ativa,
- Herpes simplex ativo,
- Infecção cutânea,
- eczema,
- Psoríase
- Rosácea grave.
- Herpes labial ou qualquer outra infecção local, como verrugas
- Doença cutânea crônica moderada a grave, como eczema e psoríase
- Discrasias sanguíneas, pacientes em terapia anticoagulante
- Tendência queloidal extrema
- Paciente em quimioterapia/radioterapia.

Grande cuidado deve ser tomado com o tratamento de pessoas com 65 anos ou mais com pele muito fina. Quanto mais velha a faixa etária, mais longa a preparação é recomendada antes do tratamento. Embora, pela minha experiência, este tratamento tenha sido demonstrado ser seguro e adequado para todos os tipos de pele, é necessário um grande cuidado no tratamento das peles de Fitzpatrick. Uma preparação mais especifica será necessária, com o uso de cremes clareadores para controlar a melanina (EVANGELISTA, 2016).

Dermarolling tem seu próprio conjunto de limitações, apesar de sua montagem de usos efetivos e vantagens sobre outros procedimentos. É menos eficaz em alguns tipos de cicatrizes, como cicatrizes sem caroço, cicatrizes lineares e cicatrizes profundas de vagões. No entanto, a combinação de outros procedimentos cirúrgicos para microagulhamento pode melhorar seus resultados (KLAYN, 2015).

Certos eventos adversos também são conhecidos com o procedimento, sendo os mais comuns o potencial eritema e irritação que geralmente desaparecem em poucas horas. Outros eventos notados são hiperpigmentação pós-inflamatória, agravamento da acne e reativação do herpes, hipersensibilidade sistêmica, reações alérgicas granulomatosas e infecções locais após o uso de um instrumento não estéril. Dermatite de contato alérgica a materiais usados em as agulhas também foram observadas. O efeito do trilho após duas sessões de microagulhamento foi relatado em um paciente com cicatrizes de acne que desenvolveram cicatrizes papulares lineares regularmente colocadas sobre proeminências ósseas da face. Isso pode ser evitado usando menos pressão e agulhas menores nessas áreas (LANGE *et al.*, 2013).

Microagulhamento é relativamente seguro para uso na pele, pois raramente leva à hiperpigmentação, ao contrário de outros procedimentos ablativos e de *resurfacing*. Ele carrega um melhor perfil de segurança com relação ao risco de despigmentação em todos os tipos de pele. Nem todas as pessoas estão aptas a fazer o microagulhamento. É recomendado fazer uma análise com um profissional da saúde para orientar se a pessoa está apta e conhecer os principais cuidados na preparação do procedimento. Pacientes que apresentam problemas de coagulação sanguínea, com quadro de diabetes, câncer, doença de pele e em uso de anticoagulantes não devem realizar o tratamento estético (BORGES, 2016).

Geralmente, as complicações ocorrem nos casos em que o Microagulhamento foi realizado em condições insalubres ou o cuidado pós-tratamento adequado não foi tomado. É por isso que é tão importante garantir sempre que qualquer tratamento ou procedimento que você faça seja manuseado por uma fonte confiável e confiável e que você sempre siga as instruções de pós-tratamento (EVANGELISTA, 2016).

Microagulhamento foi inicialmente usado como sua própria forma de tratamento quando foi introduzido pela primeira vez como uma solução para condições dermatológicas. No entanto, foi finalmente descoberto que microagulhamento também poderia ser usado como um método altamente eficaz de fornecer outras formas de tratamento diretamente nas áreas problemáticas da pele. Embora o termo microagulhamento possa parecer um pouco intimidante a princípio para aqueles que são sensíveis a objetos pontiagudos, o processo é rápido, simples e relativamente indolor, com alguns pacientes até alegando que eles realmente adormeceram durante o tratamento (FULCO e SILVA, 2018).

5. CONSIDERAÇÕES FINAIS

O microagulhamento é um procedimento cosmético minimamente invasivo usado para tratar problemas de pele por meio da produção de colágeno. Também conhecido como terapia de indução de colágeno, esse tratamento pode ajudar quem busca reduzir o aparecimento de cicatrizes de acne e estrias.

Também é usado em certos procedimentos antienvelhecimento, como cirurgia de pálpebras e manchas de sol. O microagulhamento não é eficaz para a queda de cabelo, apesar do possível papel do colágeno no crescimento do cabelo.

Essa técnica funciona estimulando a pele a produzir mais colágeno. A ideia é que as picadas do procedimento causem pequenos ferimentos na pele e que a pele responda formando um novo tecido rico em colágeno.

Este novo tecido cutâneo é, por sua vez, mais uniforme em tom e textura. É normal que a pele perca colágeno com a idade ou lesões. Ao estimular a pele a produzir novos tecidos, pode haver mais colágeno para ajudar a torná-la mais firme também. O paciente ideal para este procedimento se estiver com boa saúde e tiver certos problemas de pele que não responderam aos tratamentos a outros tipos de procedimentos dermatológicos, como *peelings.* Esta também pode ser uma etapa final antes de considerar a cirurgia estética para antienvelhecimento e outras preocupações.

Existem atualmente alguns estudos disponíveis na literatura internacional que documentaram uma resposta clínica e histopatológica favorável na pele após o tratamento com microagulhamento, onde constatou-se que o microagulhamento é uma opção de tratamento realmente eficaz.

As aplicações terapêuticas dessa modalidade estão se tornando cada vez mais difundidas por seus resultados e com tendência a aumentar nos próximos anos.

6. REFERÊNCIAS BIBLIOGRÁFICAS

ALBANO, R.P.S1., PEREIRA, L.P2., ASSIS, I.B. Microagulhamento – A Terapia que induz a produção de colágeno – Revisão De Literatura. **Revista Saúde em Foco** – Edição nº 10 – Ano: 2018.

BERGMANN, C. L. M. S.; BERGMANN, J.; SILVA, C. L. M. da. Melasma e rejuvenescimento facial com o uso de peeling de ácido retinóico a 5% e microagulhamento: **Caso clínico**. 2014.

BORGES, F.S. **Dermato-funcional: modalidades terapêuticas nas disfunções estéticas**. São Paulo: Editora Phorte, 2016.

CAMIRAND A, DOUCET J. Dermoabrasão por agulha. **Estética Plast Surg** 1997; 21 (1): 48–51.

CASTRO, E. Fatores intrínsecos e extrínsecos envolvidos no envelhecimento da pele – **Cirurgia Plástica Ibero Latino Americana**, Volume 39 nº 01, 2013.

CASAROTTO, M.E.; SINIGAFLIA, G. **Microagulhamento como recurso de tratamento no envelhecimento cutâneo: Revisão Bibliográfica**. Universidade Regional do Noroeste do Estado do Rio Grande do Sul. Ijuí, 2019.

EVANGELISTA, M. M. O Uso do microagulhamento como tratamento de cicatriz de acne. **Portal Educação**, Campo Grande, MS, ago. 2016.

FABBROCINI, G. Colágeno percutâneo indução: um tratamento eficaz e seguro para cicatrizes em diferentes fototipos. **Journal of Dermatological Treatment, Mar Brilhante**, EUA, v. 25, n. 2, p. 147-152, abr. 2015.

FERNANDES, D. Indução percutânea minimamente invasiva de colágeno. **Oral Maxillofac Surg Clin North Am** 2015; 17 (1): 51–63.

FERNANDES, D.; SIGNORINI, M. Combate ao fotoenvelhecimento com indução percutânea de colágeno. **Clin Dermatol**, 2014; 26 (2): 192–9.

FULCO. T.; SILVA, M.G. Uso estético do microagulhamento no tratamento de estrias rubras e albas. n. 6. **VI Simpósio de Pesquisa e de Práticas Pedagógicas do UGB**, 2018.

GARCIA, M. E. **Microagulhamento com Drug Delivery: um tratamento para LDG**. 2013. 20 f. Trabalho de Conclusão de Curso (Especialização em Dermatologia, Cosmiatria). Faculdade de Medicina do ABC, Santo André, 2013.

GUIRRO, E. C. O.; GUIRRO, R. R. J. **Fisioterapia Dermato-Funcional: fundamentos, recursos e patologias**. 3ª.ed. São Paulo: Manole, 2014.

GUIRRO, E; GUIRRO, R. **Fisioterapia Dermato-funcional**. 3ª. Ed. Revista e ampliada. São Paulo: Manole, 2016.

HARRIS, M. I. N. C. **Pele: estrutura, propriedades e envelhecimento**. 3ª. ed. rev. e ampl. São Paulo: SENAC, 2009. 352 p.

KALIL C.L.P.V; CAMPOS V.B. CHAVES, C.R.P; PITASSI, L.H.U; CIGNACHI, S. Estudo comparativo, randomizado e duplo cego do microagulhamento associado ao drug delivery para rejuvenescimento da pele da região anterior do tórax. **Surgical & Cosmetic Dermatology** 2015;7(3):211-6.

KEDE, M.P.V.; SABATOVICH, O. **Dermatologia Estética**. 6ª ed Atheneu; São Paulo, 2015.

KLAYN, A.P. Microagulhamento como agente potencializador da permeação de princípios ativos corporais do tratamento de lipodistrofia localizada. **VIII EPCC-Encontro Internacional de Produção cientifica Cesumar**, outubro de 2015.

LANGE, A. N.; COSTA, R.; MULASKI, J. Associação da Indução Percutânea de Colágeno (Microagulhamento) e de Fatores de Crescimento no Tratamento de Estrias Atróficas.

In: **Seminário de pesquisa e seminário de Iniciação Científica**, 11., 2013, Curitiba. Caderno de Resumos, Curitiba, 2013.

LIMA, A. A, SOUZA, T. H., GRIGNOLI, L. C. E. Os benefícios do microagulhamento no tratamento das disfunções estéticas. **Revista Científica da FHO**. UNIARARAS v. 3, n. 1/2015.

LIMA, E. V. A.; LIMA, M. A.; TAKANO, D. Microagulhamento: estudo experimental e classificação da injúria provocada. **Surg Cosmet Dermatol**, 2013; 5 (2): 110-4.

LIU L. **Intervenções para o tratamento de estrias: uma revisão sistemática**. Cutis. 2014; 94: 66–72.

MAIO, M. **Tratado de Medicina Estética**, 1ª ed.; Vol I; São Paulo. Editora Roca Ltda, 2016.

NEGRÃO, M. C. P. **Microagulhamento: bases fisiológicas e prática**. CR8 Editora, 2015.

OLIVEIRA, L. P. **O uso de fatores de crescimento em cosméticos para rejuvenescimento da pele**. 2010. Trabalho de Conclusão de Curso (Graduação em Farmácia). Universidade Federal do Rio Grande do Sul, Porto Alegre, 2010.

ORENTREICH DS, ORENTREICH N. Cirurgia subcutânea incisionless (subcisão) para a correção de cicatrizes e rugas deprimidas. **Dermatol Surg** 1995; 21 (6): 543–9.

PIATTI, I. L. Microagulhamento e fatores de crescimento. **Revista Personalité**, São Paulo, ano 16, n. 8, p. 22-25, 2017.

SINIGAGLIA, G.; FÜHR, T. Microagulhamento: Uma alternativa no tratamento para o envelhecimento cutâneo. **Destaques Acadêmicos**, Lajeado, v. 11, n. 3, p. 18-31, 2019.

SOVINSKI, S.R.; GENARO, K.F.; MIGLIORUCCI, R.R.; PASSOS, D.C.B.O.F.; BERRETIN-FELIS, G. Avaliação estética da face em indivíduos com deformidades. **Rev. CEFAC**. 2016 Nov-Dez; 18(6):1348-1358.

SUEHARA LY, SIMONE K, MAIA M. Avaliação do envelhecimento facial relacionado ao tabagismo. An Bras Dermatol. 2016;81(1):34-9.

TORQUATO, G. **Microagulhamento: terapia de indução de colágeno provoca microferimentos na pele para preencher marcas**. – Ler e Saúde, 2014.

ZORTHEA, A. **Microagulhamento: indução percutânea de colágeno associada aos fatores de crescimento celular**. Disponível em: http://www.ciabv.com.br/_upload/artigos_arquivos/86/3307121ec01f9d2c56ef69f1148550b2.pdf. Acesso em junho de 2021.